

Méthodes pour effectuer une biopsie – cancer pulmonaire

Il existe plusieurs façons d'effectuer une biopsie. Chacune de ces méthodes permet de distinguer le cancer du poumon « à petites cellules » d'un cancer « non à petites cellules ».

BRONCHOSCOPIE

BIOPSIE À L'AIGUILLE FINE (BTFTA)

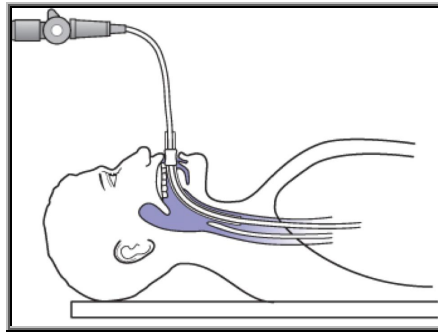
MÉDIASTINOSCOPIE

THORACOCENTÈSE

THORACOSCOPIE

BRONCHOSCOPIE

Technique qui utilise un tube fin et souple, pourvu d'une micro-caméra. Le tube est introduit par une narine ou la bouche. Cela permet de voir l'intérieur de la trachée et des bronches. L'examen est fait sous anesthésie locale. Une légère sédation peut parfois être utilisée. Des échantillons de tissus peuvent être prélevés lors de l'examen. L'utilisation d'une échographie endobronchique facilite le prélèvement des échantillons de tissu.



BIOPSIE À L'AIGUILLE FINE (BTFTA)

Une mince aiguille est utilisée pour prélever des cellules anormales des organes suspects de cancer. Cette procédure est faite avec l'aide d'un appareil radiologique afin de bien localiser le nodule à prélever.

MÉDIASTINOSCOPIE

Sous anesthésie générale, on insère à la base du cou, un tube afin de faire des prélèvements dans le médiastin.

THORACOCENTÈSE

Aussi appelée « ponction pleurale » cette procédure est effectuée lorsqu'il y a accumulation anormale de liquide dans la cavité pleurale. Le médecin insère une aiguille entre les côtes pour aspirer le liquide. Cette procédure est faite sous anesthésie locale.

THORACOSCOPIE

Le chirurgien thoracique insère une caméra dans la cage thoracique via une incision sur la paroi. Il peut faire des biopsies du poumon et de la plèvre. Cette procédure est faite sous anesthésie générale.