Présentation de cas

SYMPOSIUM

2019

Quand c’est difficile de manger !

Stéfane Lebel
Service de chirurgie bariatrique
I.U.C.P.Q.

Présentation de cas

SYMPOSIUM

2019

Patiente de 48 ans fonctionnaire 3 enfants

Antécédents

- Obésité morbide IMC 51
- arthose
- grossesse ectopique
- ligature-déligature
- Dépression 2001-2014

  pas anti depresseur X 2014
- Hypothyroidie

Présentation de cas

SYMPOSIUM

2019

Patiente de 48 ans fonctionnaire 3 enfants

Antécédents

Avortements spontanés X 4

Mortalité in utero X1 à 24 semaines

Hypothyroidie

Tabac ROH et drogue: nil

Evaluation initiale en nutrition:

- alimentation à parfaire
- Pas désordre alimentation
- motivation supérieure

Présentation de cas

SYMPOSIUM

2019

Initialement évaluée comme bonne candidate à toute procédure bariatrique.

Patiente choisit gastrectomie pariétale influencée par son travail en cubicule

juillet 2018

Diète liquide pré-op de 3 semaines

Question: Y-a-t-indication de diète liquide pour cette patiente ? Q1

Présentation de cas

SYMPOSIUM

2019

Intervention le 17 décembre 2018

- gastrectomie pariétale
- bougie 34 Fr
- durée 51 minutes
- pertes sanguines : 20 ml

Pathologie:

- estomac de 85g
- stéatose 2/3
- fibrose 4/4
- H pylori négatif

Présentation de cas

SYMPOSIUM

2019

Evolution post-opératoire:

durée hospitalisation: 3 jours
quitte le 19 dec18 post-op #2
« Anxieuse d'avoir complications »
médicaments au départ:

- centrum
- changements nil
- AINS, IPP

Présentation de cas

SYMPOSIUM

2019

Première réhospitalisation du 7 au 15 janvier 2019

Dx d'admission: Intolérance alimentaire moins de 1 moins post-op.

Consulte le 7 jan 19 pour:

-Nausées

- efforts de vomissement
- incapacité à s'alimenter
- mauvais goût bouche

Présentation de cas

SYMPOSIUM

2019

Première réhospitalisation du 7 au 15 janvier 2019
Dx d'admission: Intolérance alimentaire moins de 1
moins post-op.

Per-hospitalisation

- amélioration sous Zofran, maxéran
- quitte le 15 jan s'alimente
avec Maxeran, Zofran, MicroK x 1sem
desyrel et préalable

Présentation de cas

SYMPOSIUM

2019

Quels sont les éléments clés au questionnaire qui favorise une réhospitalisation ? Q2

Présentation de cas

SYMPOSIUM

2019

Éléments clés au questionnaire:

-Moment d'apparition des symptômes
- dès le début ou non
-Vomissements réels ou régurgitation
-Douleurs associées
site exact
importance de la douleur
lien avec repas ou non
-Fièvre associée

Présentation de cas

SYMPOSIUM

2019

Première réhospitalisation du 7 au 15 janvier 2019

Dx d'admission: Intolérance alimentaire

Quelles sont les bilans sanguins à faire ? Q3

Présentation de cas

SYMPOSIUM

2019

Les bilans sanguins à faire :

- FSC
- recherche de désordre hydro-électrolytiques
  - Na K Ca MG
- Bilan hépatique et pancréatique
- bilan septique *

Présentation de cas

SYMPOSIUM

2019

Devrait-on craindre:

- Un syndrome de réalimentation (refeeding syndrome)

Q4

- Une déficience en thiamine Q5
  - Beriberi humide
  - Beriberi sec

Présentation de cas

SYMPOSIUM

2019

Première réhospitalisation du 7 au 15 janvier 2019
Dx d'admission: Intolérance alimentaire

Quelle attention doit-on porter à la médication prise par le patient? Q6

Présentation de cas

SYMPOSIUM

2019

Quelles attention doit-on porter à la médication prise par le patient?

- impact des changements de médication
  - HTA, diabète
    fluctuation TA et glycémies
- impact du changement d'acidité gastrique sur efficacité des Rx
- Introduction de nouveaux RX
  - IPP, vitamines, +/- autres.

Présentation de cas

SYMPOSIUM

2019

Première réhospitalisation du 7 au 15 janvier 2019

Dx d'admission: Intolérance alimentaire

A-t-on besoin de recourir à l'imagerie ?

Si oui la ou lesquelles.

Présentation de cas

SYMPOSIUM

2019

Imagerie et endoscopie

- TDM Abdomino-pelvien
- Echographie abdominale
- Endoscopie digestive haute
- transit digestif

Présentation de cas

SYMPOSIUM

2019

Imagerie et endoscopie

- TDM Abdomino-pelvien

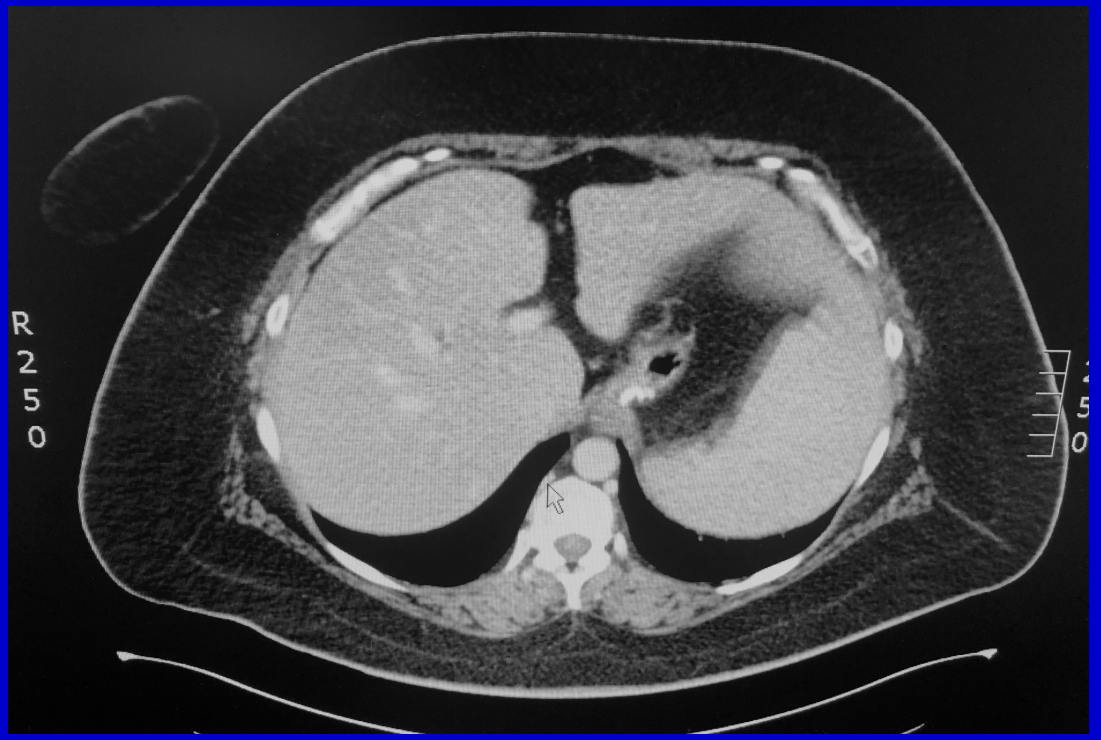

Présentation de cas

SYMPOSIUM

2019

Imagerie et endoscopie

- TDM Abdomino-pelvien

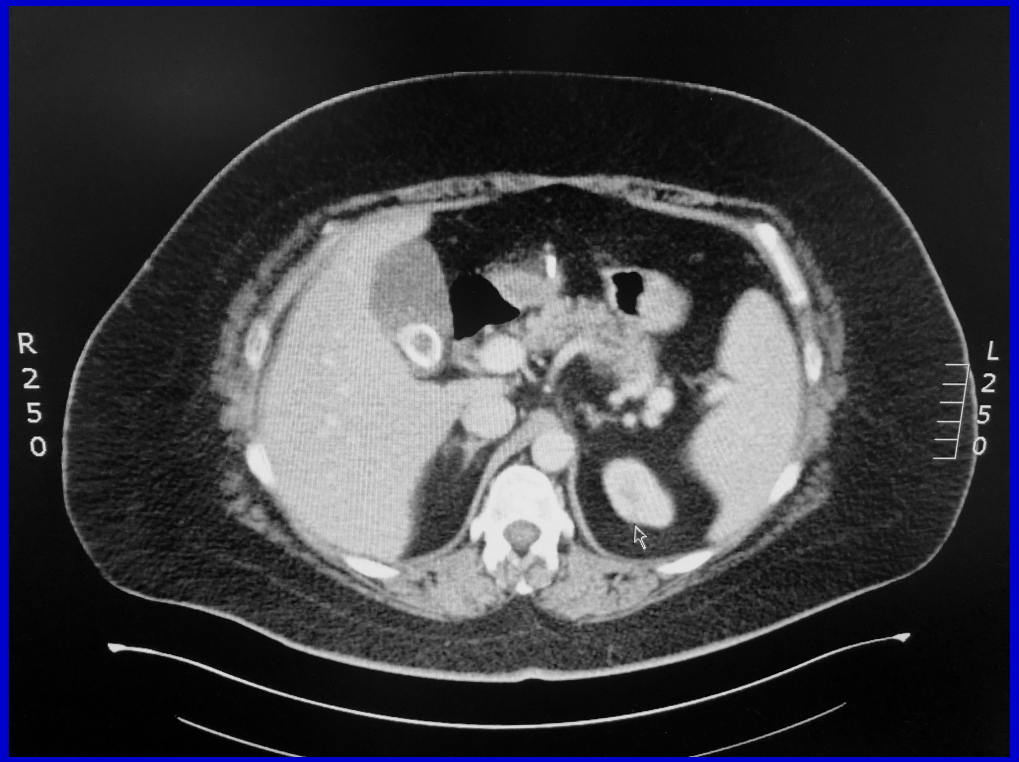

Présentation de cas

SYMPOSIUM

2019

Imagerie et endoscopie

- transit digestif

Présentation de cas

SYMPOSIUM

2019

Imagerie et endoscopie

- Endoscopie digestive haute

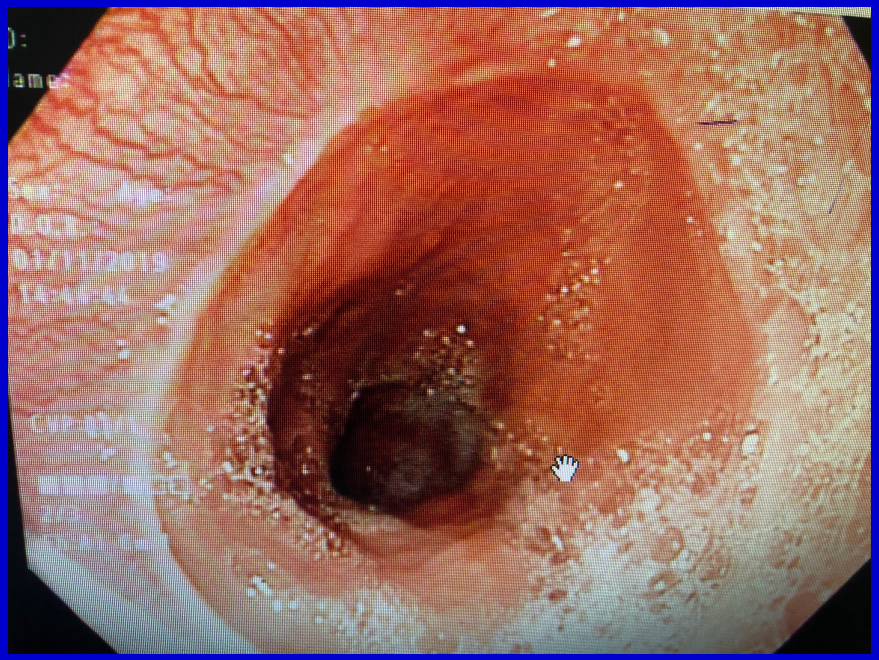

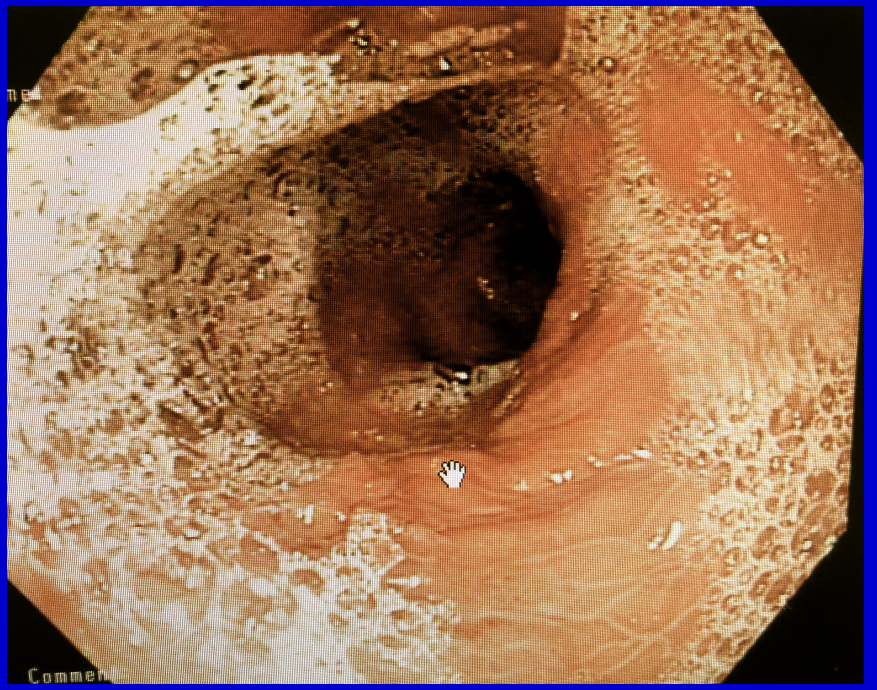

Présentation de cas

SYMPOSIUM

2019

Diagnostic différentiel

- Sténose gastrique
- fuite gastrique
- gastroparésie diabétique
- Thrombose portale
- Désordre hydro-électrolytique:
    - de manque d'apports
    -vomissements
    - d'origine médicamenteuse
- Ajustement médicamenteux
- Dénutrition
- Déficience vitaminique ??

Présentation de cas

SYMPOSIUM

2019

Première réhospitalisation du 7 au 15 janvier 2019

Dx d'admission: Intolérance alimentaire

Et quoi penser des troubles d'adaptation ?? Q8

Présentation de cas

SYMPOSIUM

2019

Et quoi penser des troubles d'adaptation ??

Au départ, une seule chose à retenir

Diagnostic d'exclusion.

Présentation de cas

SYMPOSIUM

2019

Première réhospitalisation du 7 au 15 janvier 2019
Dx d'admission: Intolérance alimentaire

Quand le bilan est négatif …

Auriez vous demandé une consultation en psychiatrie ? Q9

Présentation de cas

SYMPOSIUM

2019

Première réhospitalisation du 7 au 15 janvier 2019

Dx d'admission: Intolérance alimentaire

On demande la nutrition, quand ? Q10

Présentation de cas

SYMPOSIUM

2019

Première réhospitalisation du 7 au 15 janvier 2019

Dx d'admission: Intolérance alimentaire

On pose un tube de gavage, quand ? Q11

Présentation de cas

SYMPOSIUM

2019

Première réhospitalisation du 7 au 15 janvier 2019

Dx d'admission: Intolérance alimentaire

On pose un tube de gavage, quand ?

On le garde combien de temps ??

Présentation de cas

SYMPOSIUM

2019

Première réhospitalisation du 7 au 15 janvier 2019

Dx d'admission: Intolérance alimentaire

Comment gérer les nausées ?

Présentation de cas

SYMPOSIUM

2019

Première réhospitalisation du 7 au 15 janvier 2019

Dx d'admission: Intolérance alimentaire

Dépend du type de nausées:

- Anticipatoire
- Centrale et vestibulaire
  - dopamine serotonine et substance P
- Périphérique (digestive)
  - dopamine et serotonine

Présentation de cas

SYMPOSIUM

2019

Première réhospitalisation du 7 au 15 janvier 2019
Dx d'admission: Intolérance alimentaire

Et que faire de l'hypersalivation ?

-Chercher son origine

- hypersalivation pure
+/- trouble de déglutition

Présentation de cas

SYMPOSIUM

2019

Deuxième réhospitalisation du 12 au 15 février 2019

Dx d'admission: Intolérance alimentaire

- reapparition des nausées X2 sem
- un peu mieux X arrêt maxeran début motilium
- nouvelle gastroscopie avec « dilatation » au ballon de 18 mm. Pas de sténose
- crache sa salive, efforts de vomissements à parole
- le 15 se dit mieux sous nouvelles médications.
  - Haldol et ativan

- Première visite de la psychiatrie et quitte

Présentation de cas

SYMPOSIUM

2019

Deuxième réhospitalisation du 12 au 15 février 2019

Dx d'admission: Intolérance alimentaire

- on note dépressions multiples de 2001 à 2014
  - Pas trouver le bon antidépresseur
  - Refus de poursuivre les antidépresseurs en 2014

ré déconnectée de ses émotions

- conclusions de psychiatrie
  - pas de gain secondaire évident
  - pas de dx psychiatrique

nb bilan pas de dénutrition Alb 38 pre Alb 248 crea 75

bilan hépatique perturbé GGT 153 ALP 146 ALT 192

Présentation de cas

SYMPOSIUM

2019

Troisième réhospitalisation du 27 fev au 5 mars 2019

Dx d'admission: Intolérance alimentaire

- Après une courte accalmie ne tolère toujours pas d'avaler sa salive.
- En crise de panique depuis 4 jours.
- Détérioration des nausées X 1 semaine
- Hospitalisation

pré Alb 199 Alb 34 creat 73 bilan hépatique N

- Seconde gastroscopie Q13 et14

Présentation de cas

SYMPOSIUM

2019

Troisième réhospitalisation du 27 fev au 5 mars 2019

Dx d'admission: Intolérance alimentaire

- Deuxième consultation en psychiatrie

Présentation de cas

SYMPOSIUM

2019

Troisième réhospitalisation du 27 fev au 5 mars 2019

Dx d'admission: Intolérance alimentaire

- conclusions de la psychiatrie
  - Trouble d'adaptation à ses complications post-op
  - régression apparente secondaire
  - Pas de tableau dépressif
  - Dépendance iatrogénique aux BZD

Présentation de cas

SYMPOSIUM

2019

Troisième réhospitalisation du 27 fev au 5 mars 2019

Dx d'admission: Intolérance alimentaire

- HAIV via picc-line
- Lioresal ajouté pour contrôle de l'hypersalivation

- quitte avec
  - ativan 0,5 mg AC
  - lioresal tid X1 mois puis bid X 1 mois
  - motilium 10 tid
  - IPP

Présentation de cas

SYMPOSIUM

2019

Visite médicale le 9 avril 2019 perte pondérale 25%

- patiente inquiète voudrait réhospitalisation

Alb 32 préAlb 200

- TSH basse (synthroid en ajustement) q12

- refaire transit

Transit fait le 24 avril

- pas de sténose
- on souligne encore les efforts de vomissements avant le test.
- possible légère stase gastrique.

Présentation de cas

SYMPOSIUM

2019

Imagerie et endoscopie

- transit digestif

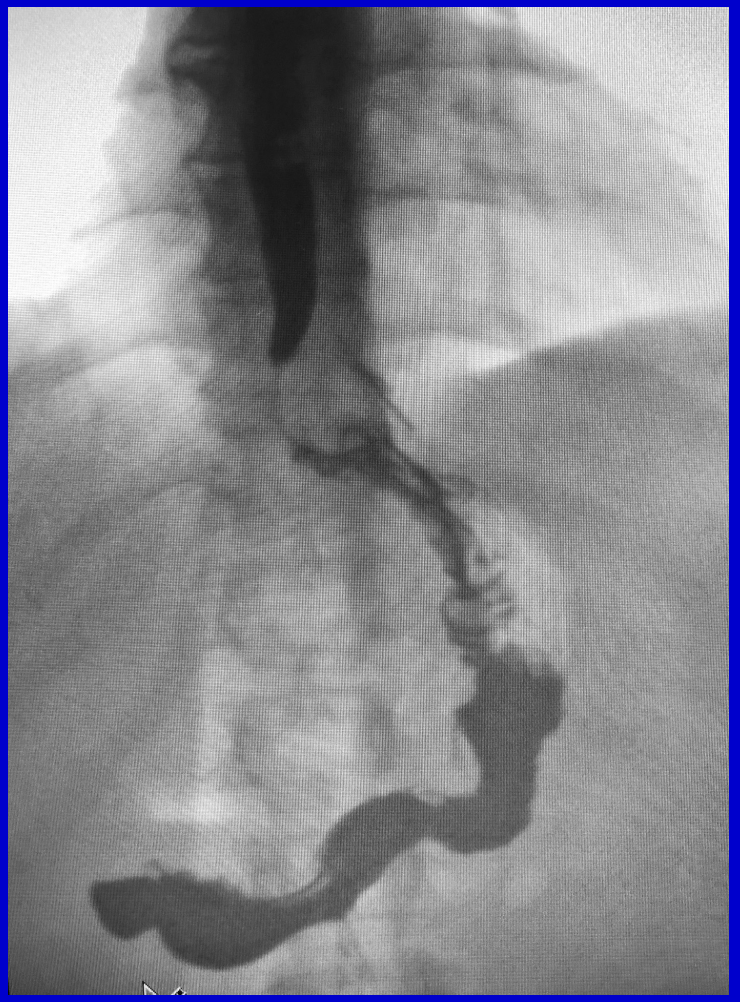

Présentation de cas

SYMPOSIUM

2019

Suivi téléphonique le 3 mai 2019

- patiente décrit mouvements involontaires des jambes et des bras sous haldol 1mg po TID

Que faites vous ? Q15

Présentation de cas

SYMPOSIUM

2019

Suivi téléphonique le 3 mai 2019

- patiente décrit mouvements involontaires des jambes et des bras sous haldol 1mg po TID

- Haldol diminué à 0,5 po BID

Suivi téléphonique le 3 mai 2019

- Diminution des mouvements involontaires de 50 %

Haldol cessé

-Visite contrôle le 23 mai

- Nausées persistes, ne tolère pas eau mais pepsi oui
- Doit manger lentement
- Pv notées celles du 9 avril alb 32 prealb 199

Présentation de cas

SYMPOSIUM

- Visite contrôle le 7 juin 2019 perte 32%
  - Dort mal
  - Sensations bizarres dans tout le corps
  - Pv du jour alb 27 prealb 199 TSH 0,03

  - Hospitalisation

  - Dilatation de l'estomac à 3 cm ? (ballon plus large)

Présentation de cas

SYMPOSIUM

2019

Quatrième réhospitalisation du 7 au 19 juin 2019

Dx d'admission: Intolérance alimentaire

- - ajustement Rx
  - Haldol 0,5 mg po id
  - Synthroid 50 mcg po id

-Installation de tube de gavage qu'elle accepte finalement.

-Sérénité nouvelle par la suite.

-Réévaluation en psychiatrie

- Trouble d'adaptation à symptomatologie digestive
- - Akathisie possible à haldol
- Régression sur stresseur organique refuse anti dépresseur.
- Ajustement benzo

Présentation de cas

SYMPOSIUM

2019

Quatrième réhospitalisation du 7 au 19 juin 2019

- Quitte avec tube de gavage gardé ad 17 juillet
  -bilan nutritionnel et calorique adéquat

- Craignait visite prévue
  inconfort pharyngé 24 hres pré visite ...

Présentation de cas

SYMPOSIUM

2019

Chez une patiente, qui en retrospective, avait très peur des complications. Les termes utilisés pour décrire la situation doivent être choisis avec prudence (encore plus).

Donc comment aborder « l'estomac étroit » en post-op avec une patiente potentiellement anxieuse ?

Ne manquez surtout pas !!!